ФГАУ «НМИЦ
«МНТК «МИКРОХИРУРГИЯ ГЛАЗА»
им. акад. С.Н. Фёдорова» Минздрава России
Новосибирский филиал

ПЕРИФЕРИЧЕСКИЕ ДИСТРОФИИ СЕТЧАТКИ

Периферические дистрофии (дегенерации) сетчатки — патологические изменения на периферии глазного дна, которые могут приводить к разрывам и отслоению сетчатки глаза.

До сих пор причины возникновения периферических дистрофий не определены. Они могут формироваться в любом возрасте, у мужчин и женщин, у людей с близорукостью, дальнозоркостью и при высокой остроте зрения.

Самым серьезным осложнением периферической дистрофии является отслойка сетчатки, сопровождающаяся значительным снижением зрения вплоть до полной слепоты!

Факторами риска являются наличие хронических вялотекущих заболеваний, наличие искусственного хрусталика, кровоизлияния, физические нагрузки (особенно работа, связанная с подъемом и переносом тяжестей).

+7 (383) 209-00-44
post@mntk.nsk.ru
mntk-nsk.ru

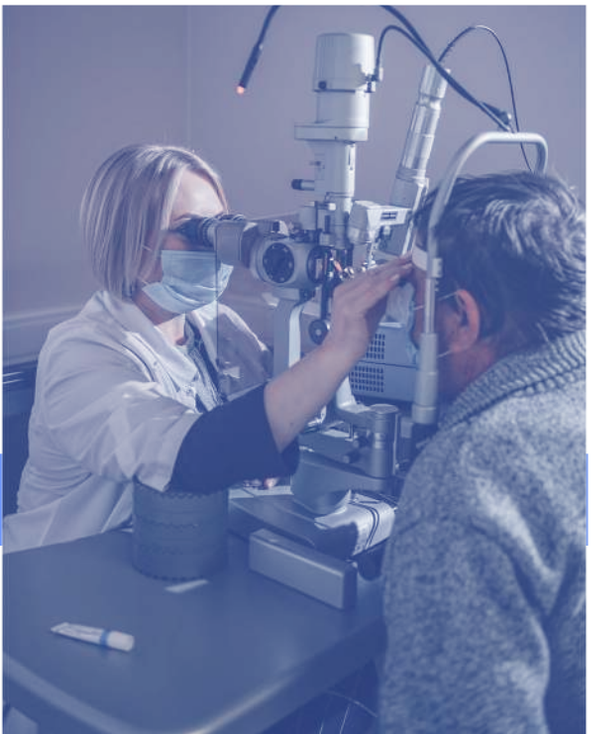

СИМПТОМЫ ПЕРИФЕРИЧЕСКИХ ДИСТРОФИЙ

Как правило, большинство периферических дистрофий протекают абсолютно бессимптомно. Иногда пациенты могут отмечать появление вспышек, искр, молний в глазу. Эти признаки являются неблагоприятными. Данные симптомы могут быть предвестниками разрывов сетчатки или знаком того, что разрывы уже сформировались. В случае появления темной «шторки», «завесы» в проекции поля зрения, сгущения плавающих «мушек» перед глазами – следует незамедлительно обратиться к специалисту. Эти симптомы, чаще всего являются признаками отслойки сетчатки и требуют оказания медицинской помощи в экстренном порядке.

ЛЕЧЕНИЕ ПЕРИФЕРИЧЕСКИХ ДИСТРОФИЙ СЕТЧАТКИ

ФГАУ «НМИЦ
«МНТК «МИКРОХИРУРГИЯ ГЛАЗА»
им. акад. С.Н. Фёдорова» Минздрава России
Новосибирский филиал

Методов профилактики возникновения периферических дистрофий до сих пор не существует. В качестве лечения применяется лазеркоагуляция сетчатки.

Этот метод предотвращает возникновение более тяжелого заболевания — отслоение сетчатки, если лечение проведено вовремя и в необходимом объеме.

Патологические процессы на периферии сложно увидеть при обычном осмотре глазного дна. Необходимо обратиться к врачам-офтальмологам, специализирующимся на патологии глазного дна (ретинологам) и имеющих специализированное диагностическое оборудование и опыт для диагностики, наблюдения и лечения патологий сетчатки.

В отделении лазерной хирургии Новосибирского филиала МНТК «Микрохирургия глаза» коагуляция сетчатки выполняется с помощью уникального роботизированной лазерной системы Navilas 577 и паттерн системы Pascal 532 нм.

Данные современные методики автоматизируют процесс нанесения лазерных коагулятов на сетчатку, повышая точность и эффективность процедуры, делая ее безопасной, быстрой и безболезненной для пациента.

Важно помнить, что профилактические регулярные осмотры у офтальмолога помогают вовремя выявить проблемы и назначить своевременное лечение!

Адрес МНТК «Микрохирургия глаза» в Новосибирске:

630096, г. Новосибирск, ул. Колхидская, 10

ПРОЕЗД ОБЩЕСТВЕННЫМ ТРАНСПОРТОМ:

→ **от ЖД вокзала НОВОСИБИРСК-ГЛАВНЫЙ**

- автобус **55**
- маршрутное такси **12**

→ **от метро ПЛОЩАДЬ МАРКСА**

- автобусы **39, 57, 94**
- маршрутное такси **18**

МЫ НА КАРТАХ ГОРОДА